



A Khalil

MF Carette

Homme de 69 ans

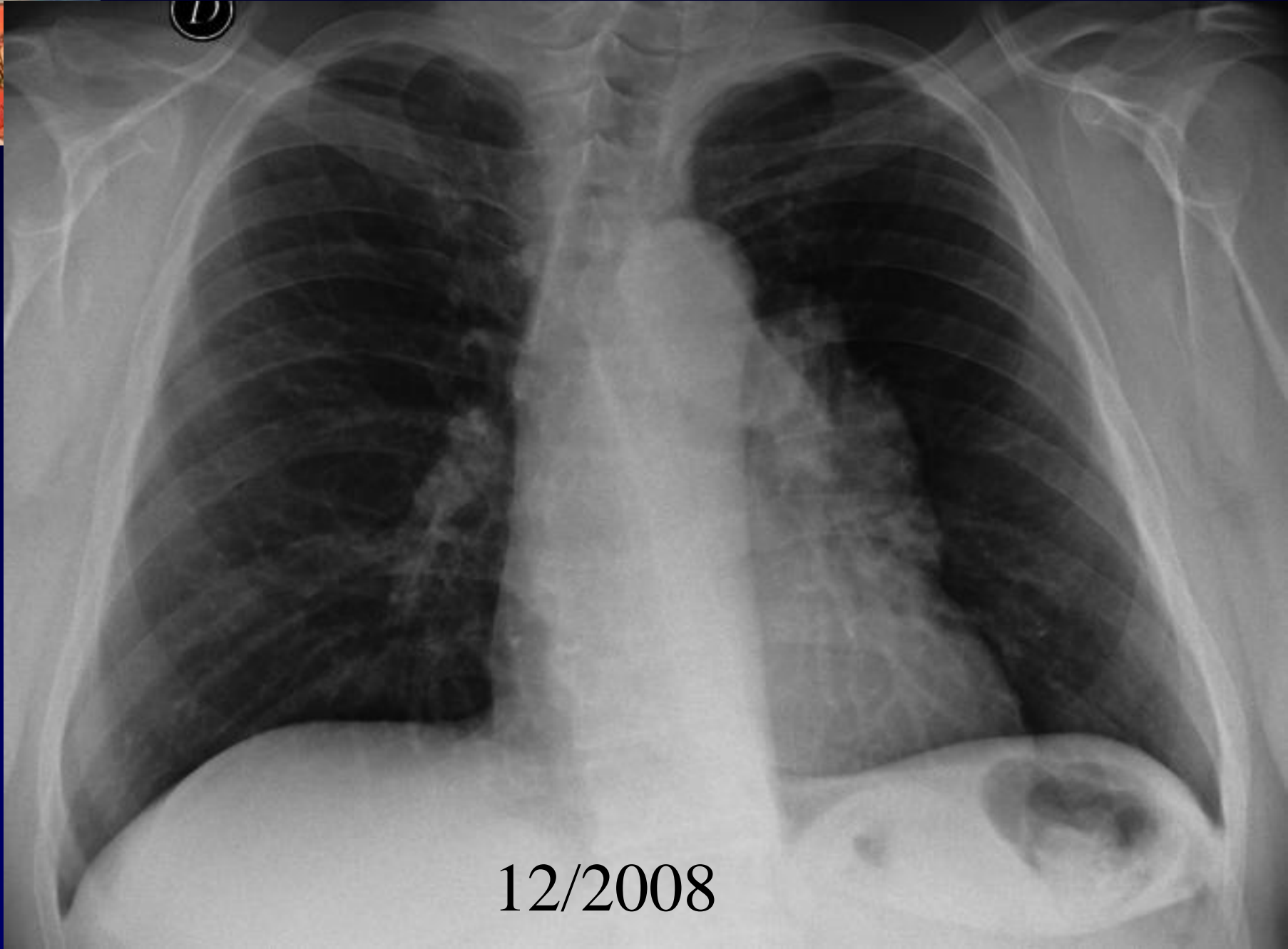
Ancien ingénieur dans l'aéronautique.

Tabac 45 PA

ATCD: HTA, Cancer de la prostate découvert en 2000
(traité par curiethérapie)

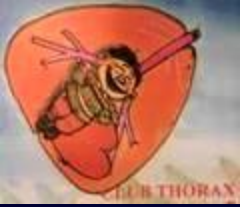HDM: Octobre 2008: chute de sa hauteur avec un
traumatisme thoracique droit au décours d'une toux avec
des sécrétions muco-purulentes et fièvre. Récidivantes à
l'arrêt de AB.

Une radiographie thoracique est pratiquée.



12/2008

Descriptions des anomalies et localisations



Interprétation de la radiographie thoracique de face

1- Opacité de projection hilare gauche poly lobée

2- Siège:

Visibilité des bronches

Visibilité de vaisseaux du hile (signe du recouvrement du hile)

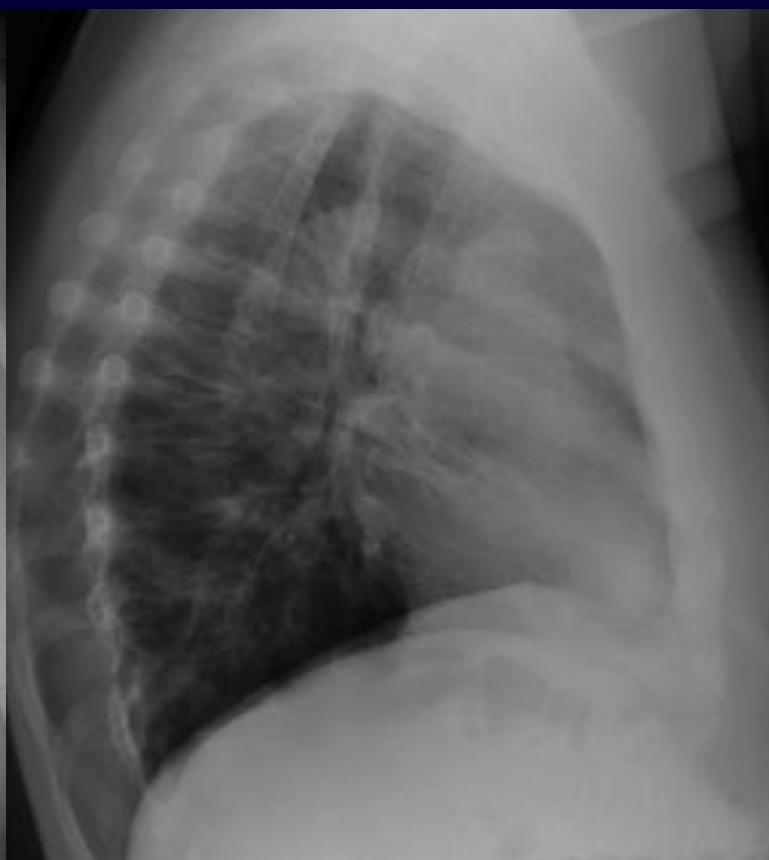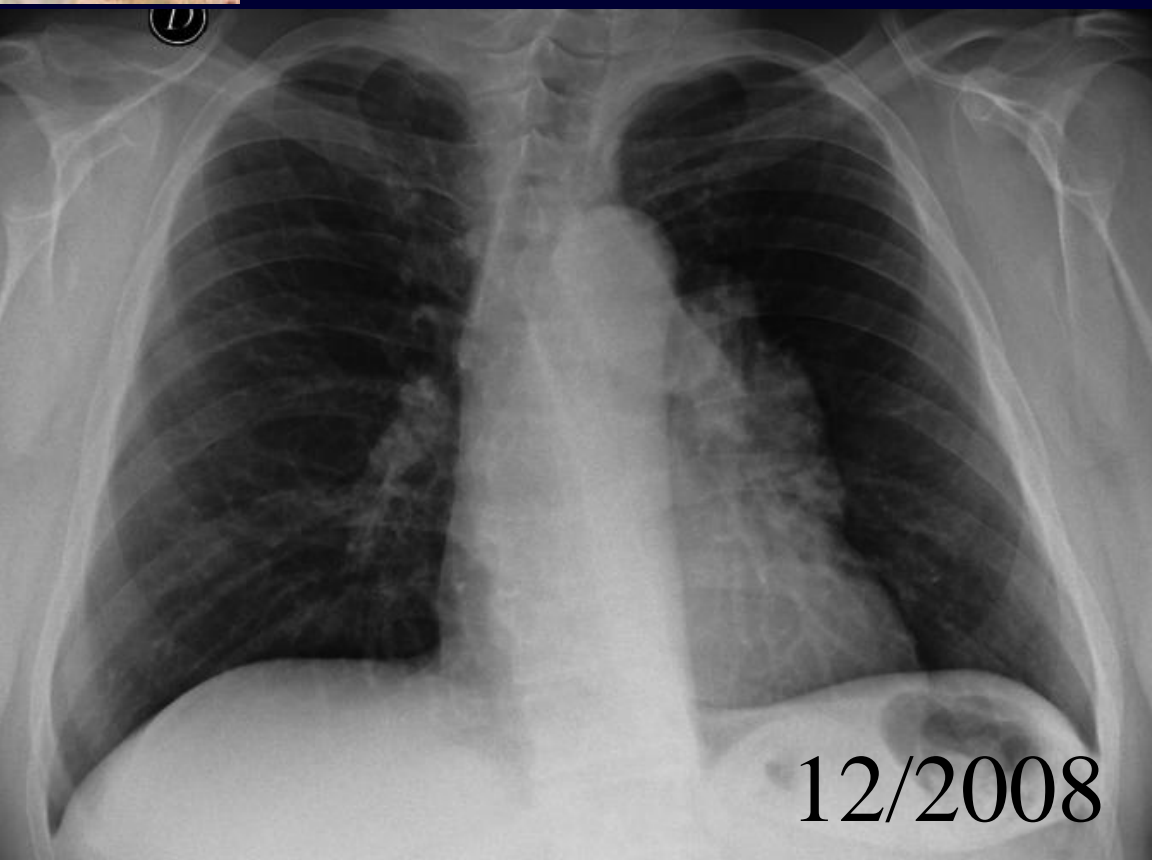
Visibilité de la ligne aortique (signe de la silhouette)

Effacement du bord proximal du VG (signe de la silhouette)

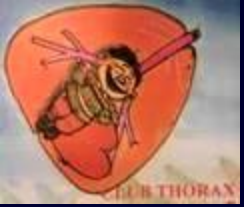→ Masse médiastinale antérieure



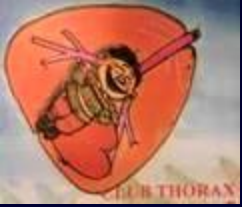Utilité de l'incidence de profil



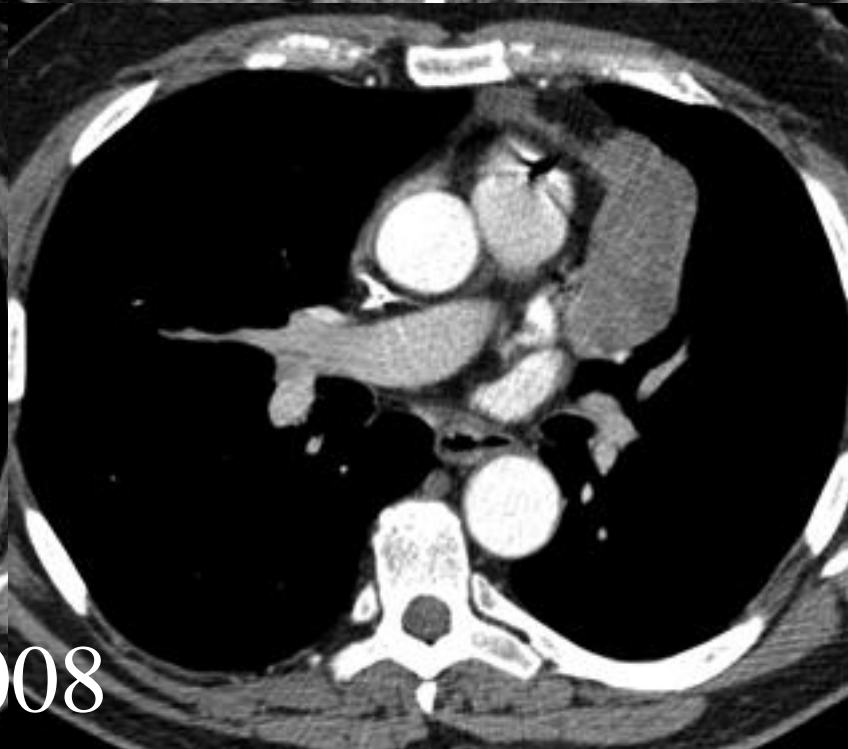
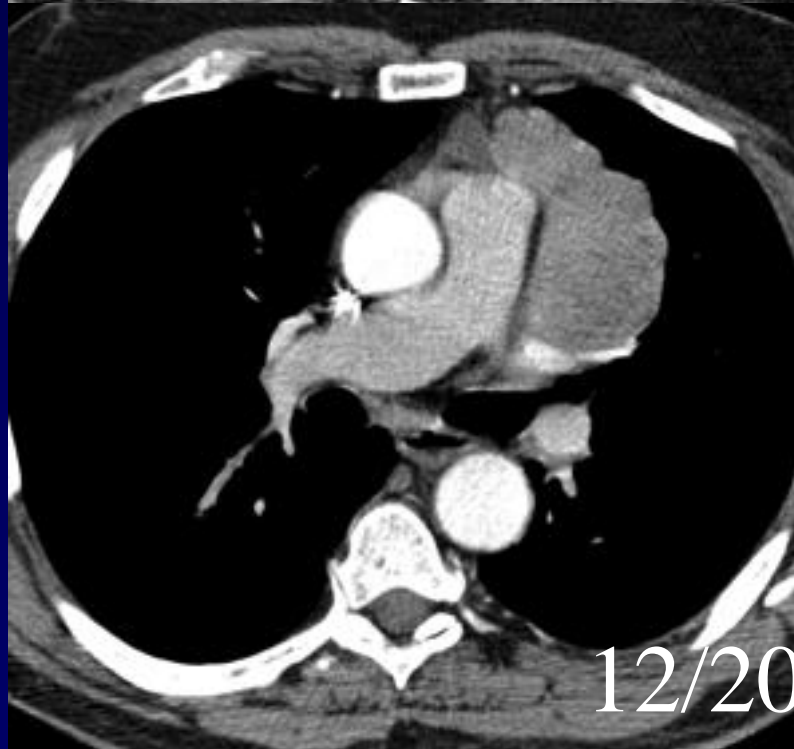
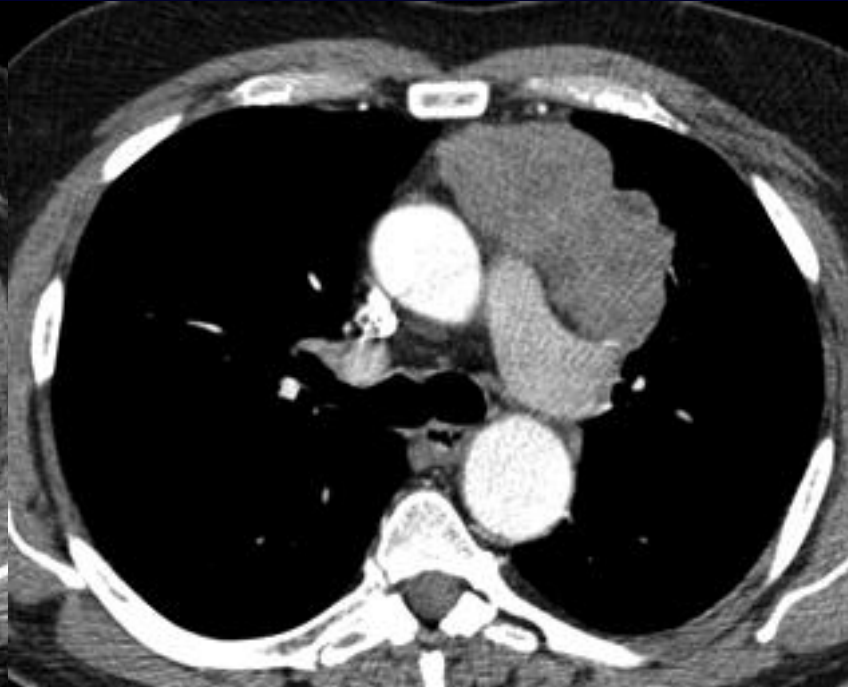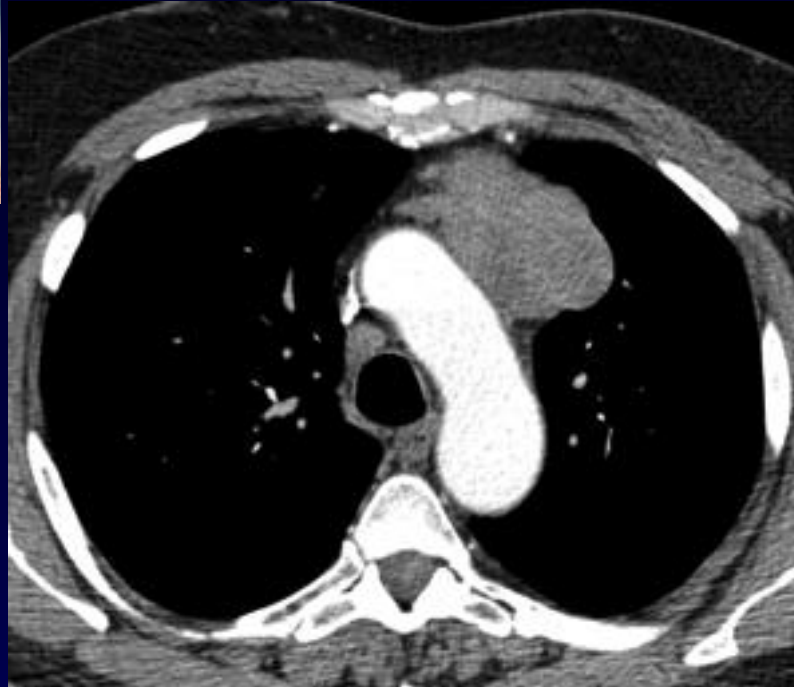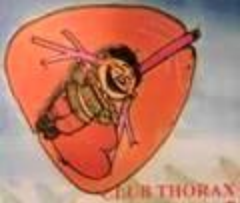Comblement de l'espace clair rétro sternal: médiastin antérieur



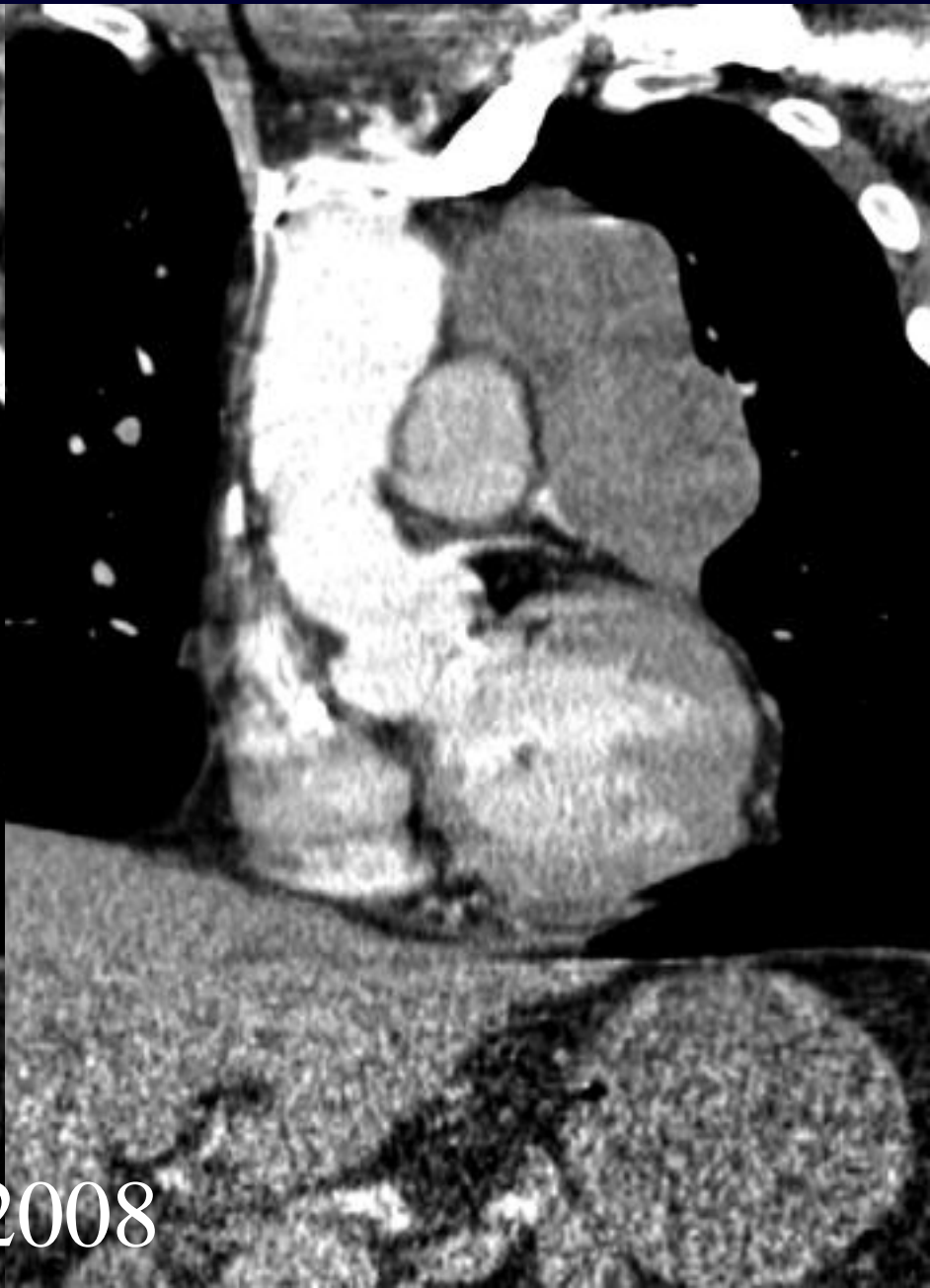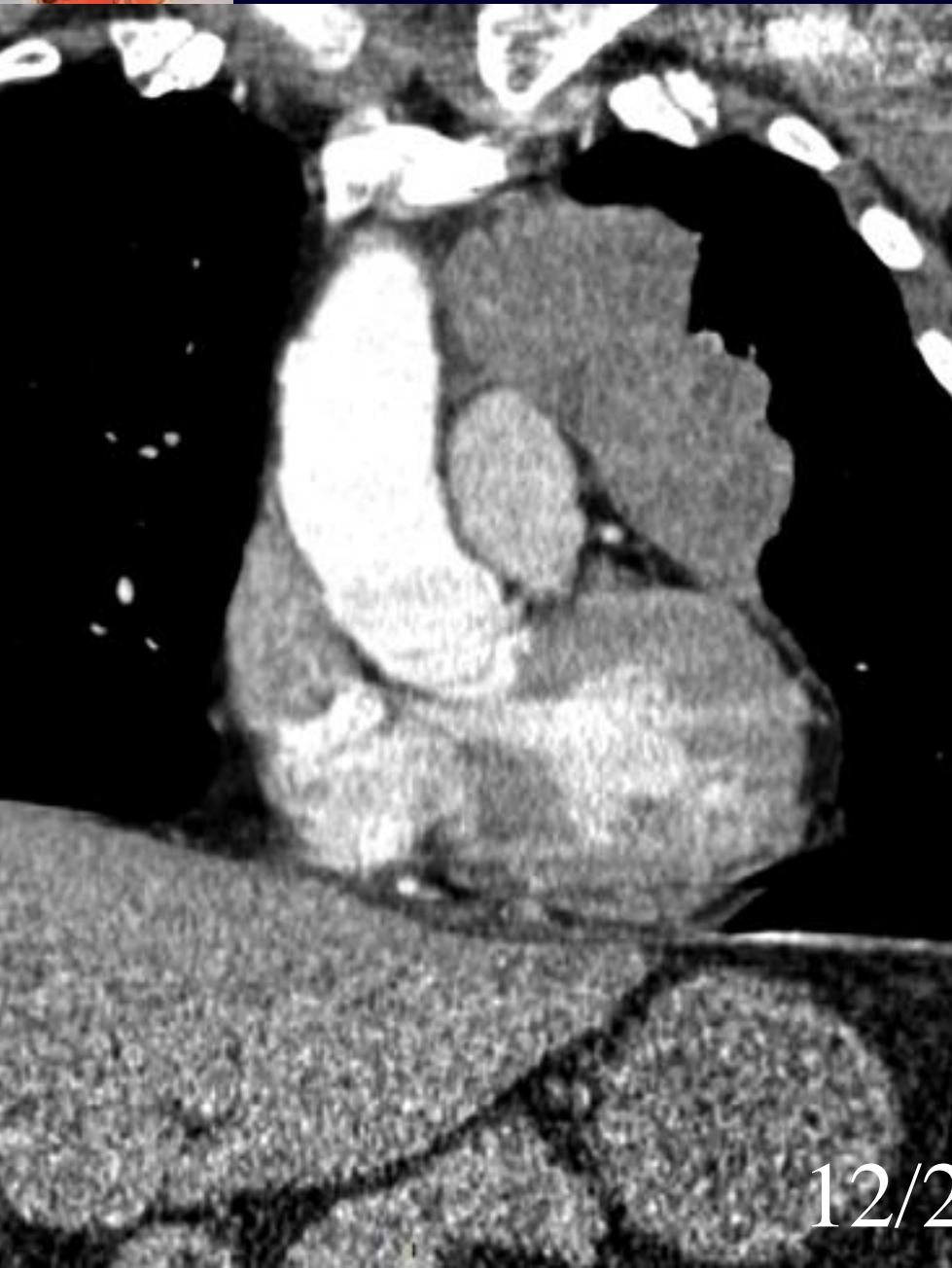
Quels examens
complémentaires?



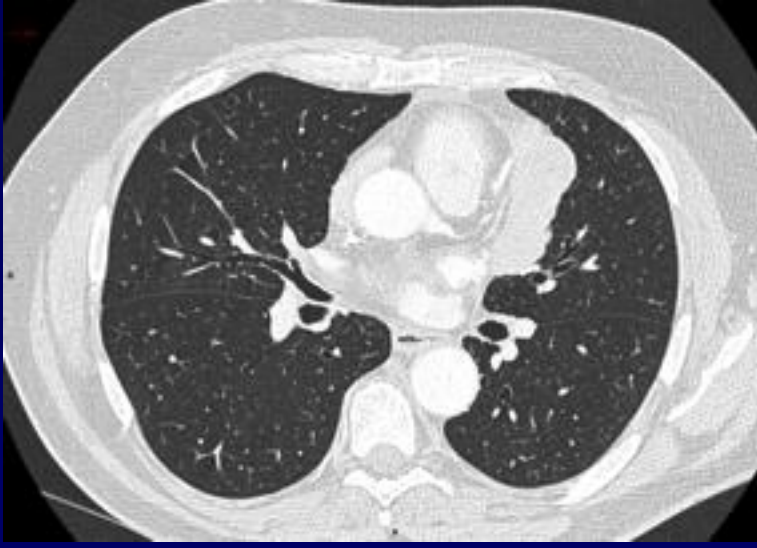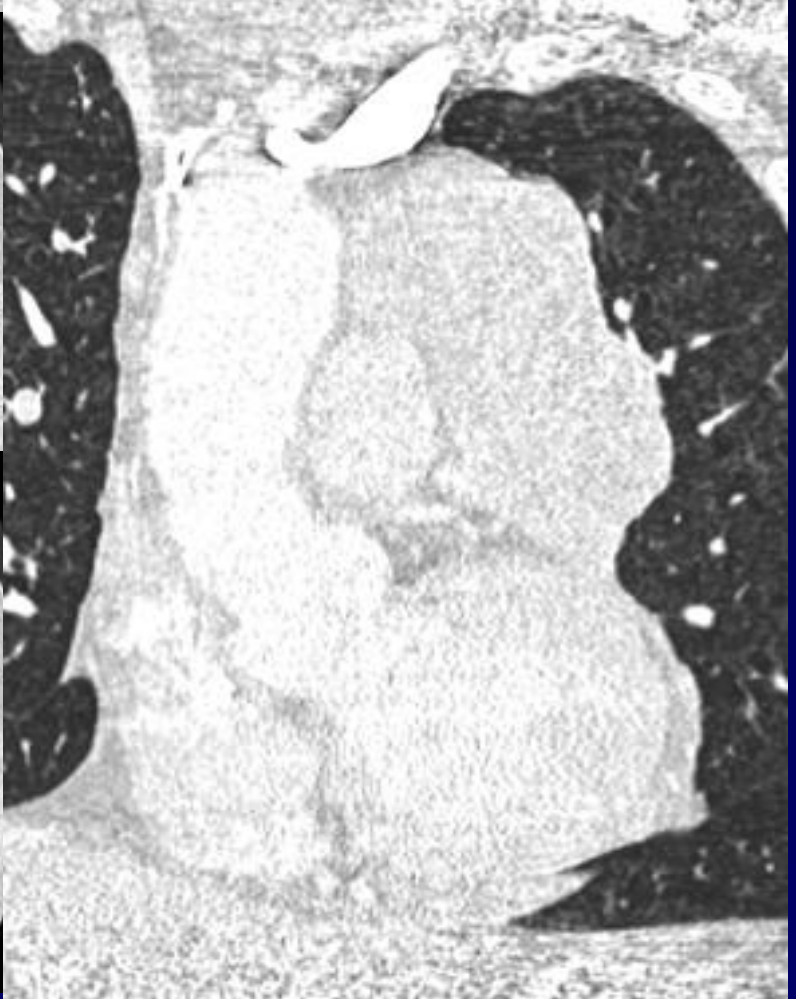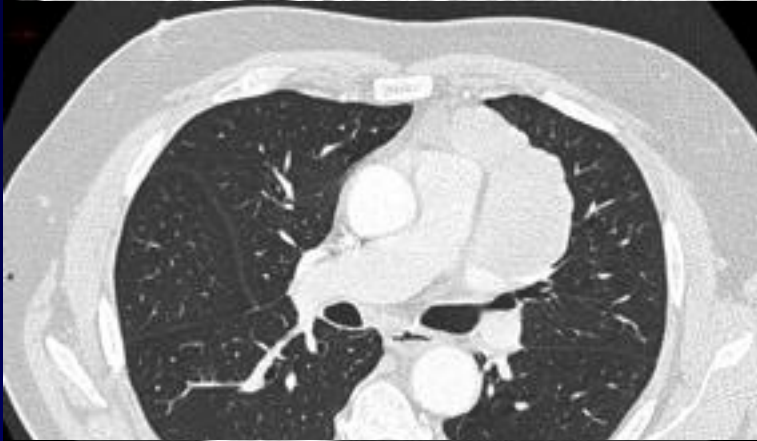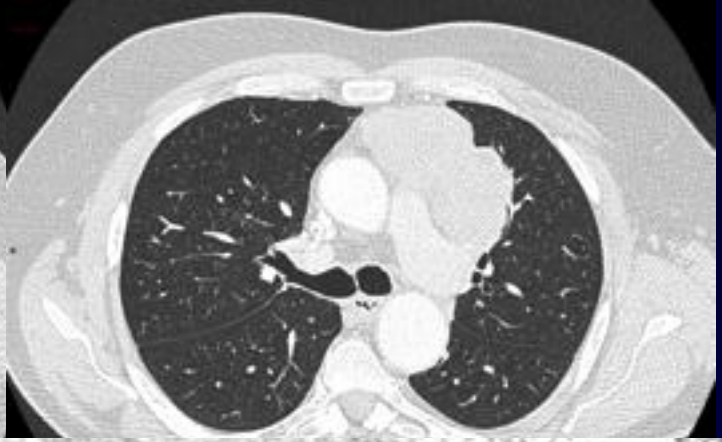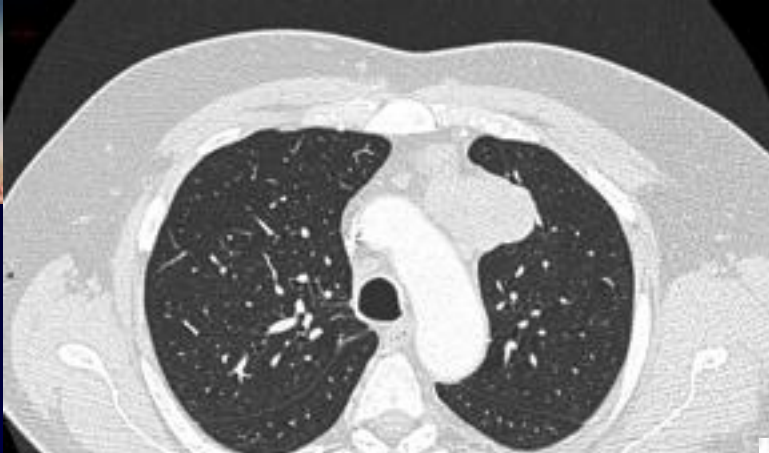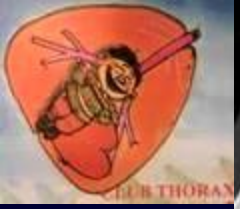- Biologie:
 - LDH: Lymphome: 158 UI/l (N < 250)
 - α -FP et β -HCG: dysembryome, tératome: négatives
 - PSA libre: antécédent de cancer de la prostate: 0,04
- Fibroscopie bronchique: normale
- TDM thoracique +/- IRM thoracique



12/2008

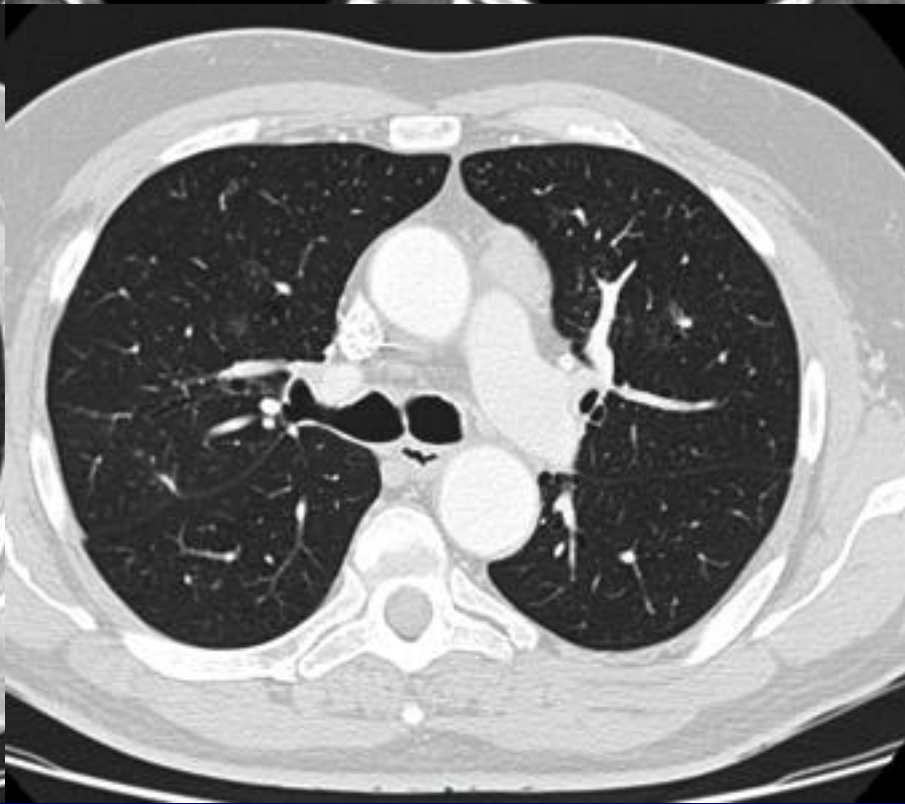
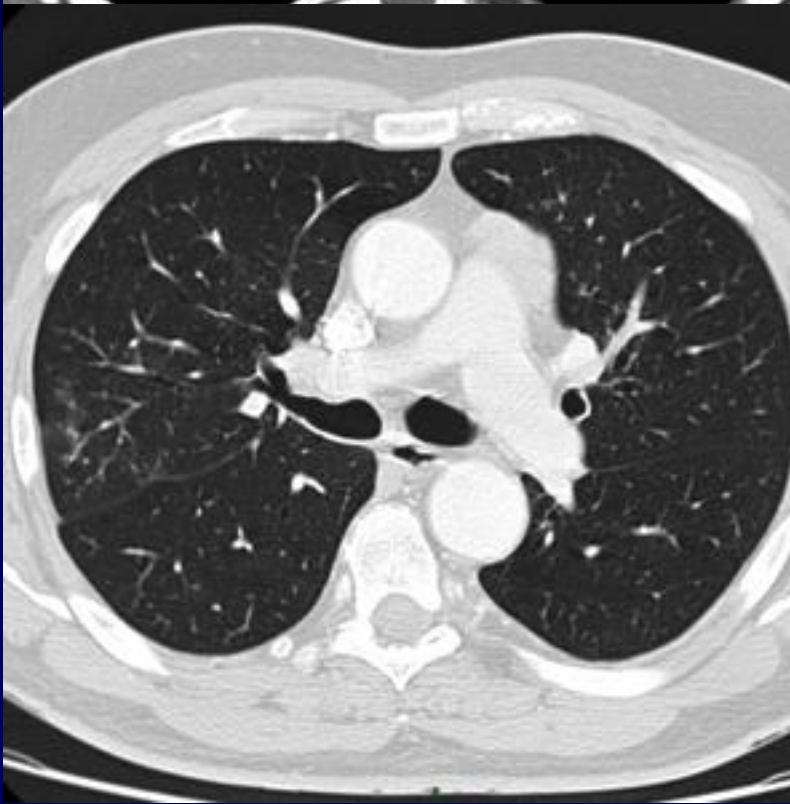
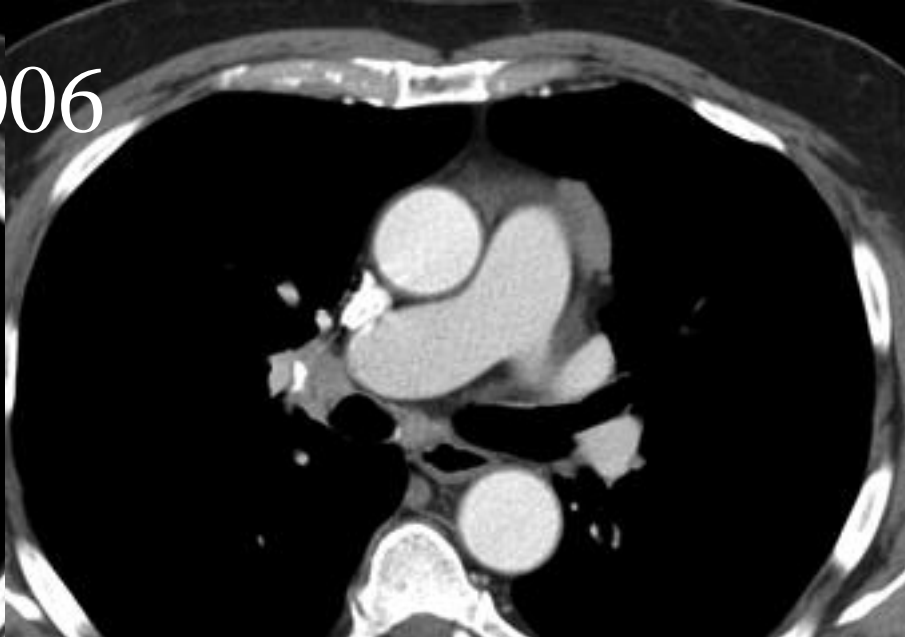
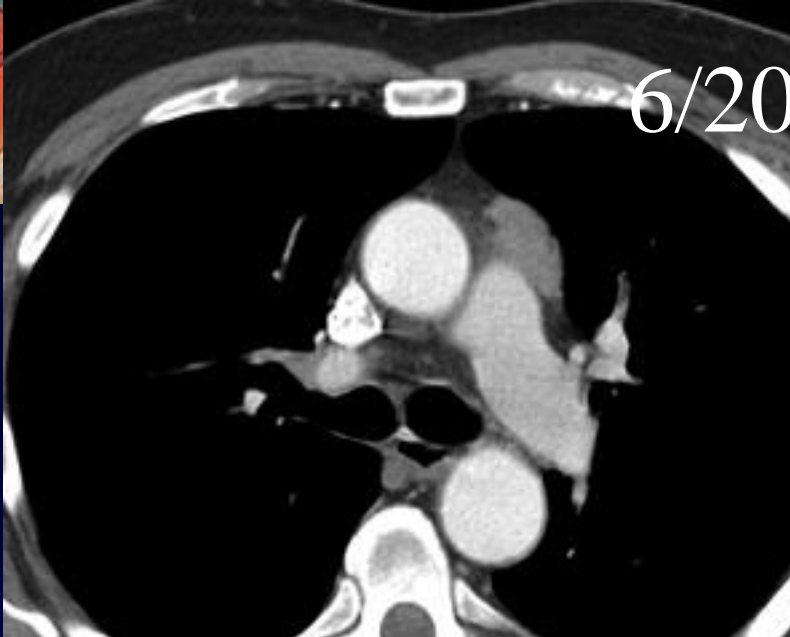

12/2008





6/2006





Diagnostic ?



Chirurgie

16.01.2009 : Sternotomie

- Très volumineuse masse tumorale se développant aux dépens de la loge thymique, largement latéralisée à gauche
- Envahissement par contiguïté du LSG, du péricarde antérieur et latéral et de la plèvre médiastine
- Exérèse complète avec sacrifice du tronc veineux brachiocéphalique gauche, du nerf phrénique gauche, et du LSG.



Anatomo-pathologie

Thymome lympho-épithélial

Type P2

Stade III : adhérences d'allure tumorale au niveau pulmonaire, péricardique et médiastinal, même si tous les prélèvements à ce niveau ne montrent pas d'envahissement tumoral anatomopathologique.



Diagnostic

Thymome lympho-épithélial de type P2 et de stade III